Ueber das

Einnähen der Cystenwand in die Bauchdecken bei unvollendbarer Ovariotomie.

Inaugural-Dissertation

zur

Erlangung der Doktorwürde

in der

Medizin, Chirurgie und Geburtshilfe

unter dem Präsidium

von

Dr. JOHANN VON SÄXINGER

o. ö. Professor der Geburtshilfe und Vorstand der k. Frauenklinik.

Der medizinischen Fakultät in Tübingen

vorgelegt

von

Wilhelm Bertholdt

approb. Arzt von Frankfurt a/Main.

Tübingen,

Verlag von Franz Pietzcker.

1895.

Digitized by the Internet Archive
in 2026

https://archive.org/details/IA41552309_0008

Ueber das

Einnähen der Cystenwand in die Bauchdecken bei unvollendbarer Ovariotomie.

Inaugural-Dissertation

zur

Erlangung der Doktorwürde

in der

Medizin, Chirurgie und Geburtshilfe

unter dem Präsidium

von

Dr. JOHANN VON SÄXINGER

o. ö. Professor der Geburtshilfe und Vorstand der k. Frauenklinik.

Der medizinischen Fakultät in Tübingen

vorgelegt

von

Wilhelm Bertholdt

approb. Arzt von Frankfurt a/Main.

Tübingen,

Verlag von Franz Pietzcker.

1895.

Druck von E. Riecker's Buchdruckerei in Tübingen.

Dem Andenken

meines verstorbenen Vaters

gewidmet.

Durch die Vervollkommnung und die glänzenden Fortschritte des Operationsverfahrens einerseits, andererseits durch die Einführung der Anti- beziehungsweise Asepsis ist die Prognose der Ovariotomieen in den letzten Jahren eine so vorzügliche geworden, und hat dadurch die Ovariotomie selbst einen solchen Aufschwung genommen, dass eine grosse Anzahl von Autoren erklären, eine Contraindikation gegen die Operation existiere kaum noch. Dabei muss man aber in Erwägung ziehen, dass eine Ovariotomie unter den gegebenen günstigen Bedingungen eine ausserordentlich leichte Operation sein kann, während unter ungünstigen Verhältnissen dem Operateur Schwierigkeiten bei Ausführung der Operation aufstossen können, die im wahrsten Sinne des Wortes unüberwindliche sind, das heisst, die Vollendung der Operation, die vollständige Entfernung der Ovarialcyste, ganz unmöglich machen. Ein solcher Fall, durch dessen complizierte anatomische Verhältnisse die Ovariotomie als unvollendbar abgebrochen werden musste und der trotzdem in Bezug auf seine Heilung ein ganz vorzügliches Resultat geliefert hat, soll des Näheren geschildert und dabei gleichzeitig dargelegt werden, welche Complicationen überhaupt eine Ovariotomie so schwierig gestalten können und welche Operationsverfahren in solchen Fällen statt der vollständigen Entfernung des krankhaft veränderten Ovariums vorgeschlagen und ausgeführt worden sind.

Krankengeschichte:

C. W. aus Frittlingen, O.-A. Spaichingen, 35 Jahre alt, verheiratet; aufgenommen in die Klinik am 19. VI. 94.

Anamnese:

Patientin stammt aus gesunder Familie und war auch selbst nie nennenswert krank; ihre Periode trat im 16. Jahre ein und war immer regelmässig, vierwöchentlich, 6—7tägig, mit starkem Blutverlust und ohne Schmerzen. In 15 Jahren hat Patientin 8 mal geboren und 1 mal im dritten Monat der Schwangerschaft abortiert. Die Geburten verliefen normal. Letzte Geburt vor einem halben Jahre.

Seit ungefähr 8 Wochen bemerkt Patientin eine rasche Grössenzunahme ihres Unterleibs; seither sind auch Schmerzen von wechselnder Stärke im ganzen Bauche vorhanden. Stuhlgang ist in Ordnung, das Wasserlassen ist ohne Beschwerden.

Status praesens:

Mittelgrosse, gesund aussehende Patientin. Die Bauchdecken sind schlaff und enthalten zahlreiche frische Striae; die Flanken sind beiderseits vorgewölbt. Durch die schlaffen Bauchdecken fühlt man einen cystischen, schmerzhaften, wenig beweglichen Tumor durch, dessen oberer Rand handbreit über dem Nabel steht. Ueber dem Tumor liegen durch die Bauchdecken durchzutastende Darmschlingen, weshalb auf und über dem Tumor, ebenso wie über den Flanken tympanitischer Schall ist. Durch die schlaffen Bauchdecken fühlt man äusserlich den grossen Uterus durch und kann ihn in seiner ganzen Ausdehnung in die Hand nehmen. Links neben dem Uterus liegt ungefähr zwei Querfinger entfernt das linke längliche, vergrösserte, schmerzhafte Ovarium, an dem einzelne Follikel zu fühlen sind. Von der rechten, oberen Uteruskante zieht im Bogen ein sichelförmig gekrümmter Stiel zur Vorderfläche der Cyste.

Der Introitus vaginae ist weit. Die Scheide stellt einen nach oben sich verjüngenden Trichter dar; am Ende des

Trichters fühlt man den Muttermund, der sehr hoch oben steht. Links ragt ein ungefähr apfelgrosses Segment zungenartig in das Septum recto-vaginale herunter, das besonders bei der Untersuchung per rectum sehr schmerzhaft ist. Der untere Rand des Segments ist 8 cm vom äusseren Rande der Vulva entfernt. Ueberall im Becken fühlt man ein Segment der Cyste.

Die Blase ist nach oben dislociert; der obere Rand steht 3—4 Querfinger über der Symphyse.

Diagnose:

Kystoma ovarii dextri.

Die beigefügte Skizze erläutert die geschilderten anatomischen Verhältnisse und namentlich die Beziehungen der Cyste zu den Nachbarorganen.

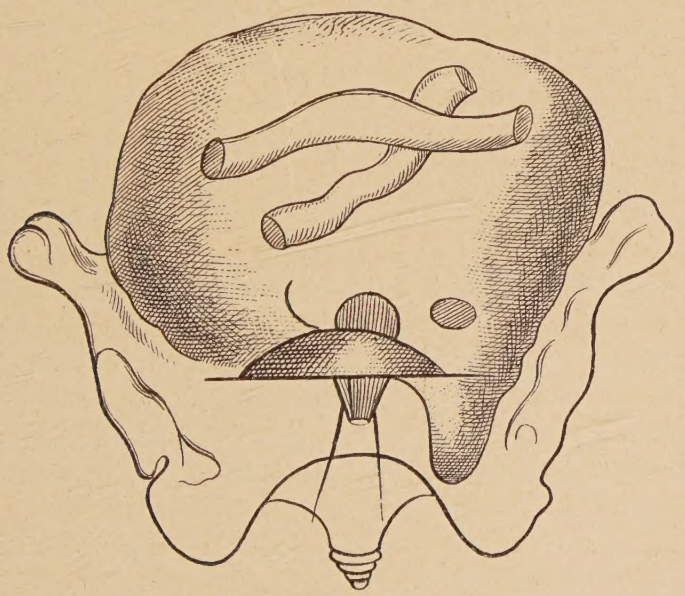

6. VII. 94. Operation vormittags 9 Uhr durch Herrn Professor Dr. von Saexinger.

Schnitt vom Nabel bis zwei Querfinger über der Symphyse. Schichtenweise Durchtrennung der Bauchdecken. Nach Eröffnung der Bauchhöhle sieht man, dass der Tumor ein vom rechten Ovarium mit einem sehr breiten und sehr blutreichen Stiel ausgehendes Kystom ist. Die Cyste wird punktiert, es entleert sich eine bräunlich-schwarze colloide Flüssigkeit. Nachdem man sich davon überzeugt hat, dass der Tumor wegen straffer, bandartiger Adhaesionen im Douglas nicht in toto entfernt werden kann, wird der Stiel mit vier Ligaturen unterbunden, und die Cystenwand nach entsprechender Zurechtschneidung und Faltenbildung der überschüssigen Teile in die untere Hälfte der Bauchwunde eingenäht. In der Tiefe des nun so gebildeten Trichters sieht man das halbkugelige Segment einer tief in das Septum recto-vaginale hinunterreichenden Tochtercyste. Das linke Ligamentum latum war mit seiner Hinterfläche leicht mit der Vorderfläche des Tumors verklebt. Das linke Ovarium ist vergrössert, zeigt keine abnorme Verhältnisse und wird daher nicht entfernt. Nach Vereinigung des oberen Teils der Bauchwunde wird der Trichter mit Jodoformgaze austamponiert und ein Holzwollewatteverband angelegt. Operationsdauer $2^1/_2$ Stunden.

Im weiteren Verlaufe der Behandlung wird der Trichter zuerst täglich, später, nachdem die Secretion sich vermindert hat, in Zwischenräumen von einigen Tagen mit Jodoformgaze weiter austamponiert. Das Befinden der Patientin ist ein gutes.

Die tief im Septum recto-vaginale liegende Tochtercyste wird angeschnitten und ihr Inhalt entleert; sie verödet bei Tamponade.

2. IX. 94 ist in der Krankengeschichte folgendes notiert: Der Fistelgang ist 8,5 cm lang, secerniert nur noch wenig und ist kaum sondenbreit und -gross.

Am 10. IX. wird Patientin nach Hause entlassen.

22. I. 95: Patientin stellt sich heute behufs Nachuntersuchung vor. Bis Mitte Oktober hat die Fistel noch secerniert. Patientin sieht sehr gut aus und kann alles arbeiten.

Der Uterus ist retroflektiert, das linke Ovarium liegt daneben. Von einem Cystenrest ist nirgends mehr etwas zu fühlen. Die Fistel ist geschlossen.

Von grosser Wichtigkeit für die leichte Ausführung der Ovariotomie ist das Vorhandensein eines Stieles. In den meisten Fällen kommen auch solche gestielte Ovarialcysten vor. Begründet ist dieses Verhalten durch die anatomischen Verhältnisse. Da das Ovarium normalerweise mit seinem grössten Umfange frei nach der Bauchhöhle zu liegt, so kommt es auch bei einer Neubildung des Ovarium gewöhnlich zu einer Entwicklung der Geschwulst nach der Bauchhöhle zu; ferner ist, wie P. Müller hervorhebt, bei dem Wachsen der Cyste nach der Bauchhöhle zu von Bedeutung, dass nach dieser Richtung hin der Entwicklung des Tumors die geringsten Hindernisse im Wege stehen. Die Neubildung zerrt nun ihre Verbindung mit dem Ligamentum latum in die Höhe, und es kommt dadurch zur Stielbildung, wobei der Stiel aus dem Hilus ovarii, dem Ligamentum ovarii, dem Ligamentum infundibulo-pelvicum besteht, an dem auch noch die Tube sich mehr oder weniger beteiligen kann.

Es kommen aber schon bei den gestielten Ovarialcysten insofern grosse Verschiedenheiten vor, als sowohl die Länge als auch die Breite und Dicke des Stieles in erheblicher Weise verschieden gestaltet sein kann; dadurch können schon Verhältnisse geschaffen werden, welche die Operation zum Mindesten erschweren. Diese Varietäten der Stielbildung hängen ab von der Dicke des Ligamentum latum und der

Entfernung des Tumors vom Uterus. Während in der Mehrzahl der Fälle die Länge des Stieles 3—4 cm beträgt, kann in seltenen Fällen der Stiel eine Länge von 10—15 cm und mehr aufweisen. Bei diesen langen Stielen lässt sich die Ligatur leicht ausführen; von grösserer Wichtigkeit ist daher die Breite des Stieles, wobei ebenfalls grosse Unterschiede vorkommen. Die Breite von einigen wenigen Centimetern kann sich bis auf 15 cm erstrecken. Diese breite Stielanlage ist begründet in der Teilnahme des ligamentum latum. Solche unangenehmen Fälle mit sehr breitem Stiele, der dabei meist von erheblicher Kürze ist, weil eben dazu fast das ganze Ligament aufgebraucht ist, kommen am häufigsten bei den soliden Tumoren des Ovarium, jedoch auch gelegentlich bei Ovarialkystomen vor.

Liegen aber selbst die eben geschilderten Verhältnisse der Stielbildung vor, so ist es doch von Vorteil, dass es sich überhaupt um eine gestielte Ovarialcyste handelt. Olshausen sagt in seinem Werke über die Krankheiten der Ovarien, »dass seit dem Zeitpunkte, wo die Klammerbehandlung der Ligatur hat weichen müssen, auch ein ganz kleiner Stiel zu ligieren möglich ist. Der fast einzige Umstand dagegen, der bei Ovariotomieen die grössten, oft nicht zu überwindende Schwierigkeiten macht, sei nicht die Länge des Stieles, sondern die gänzliche Abwesenheit desselben, wie es meist bei der intraligamentären Entwicklung des Tumors vorkommt.«

Auch das gänzliche Fehlen des Stieles kann in sehr verschiedener Art und Weise vorkommen und muss demnach auch ganz verschieden beurteilt werden. Es fehlt der Stiel bei den Ovarialcysten nicht selten in den Fällen, wo der Tumor noch klein ist und infolgedessen das Ovarium mit dem Ligamentum latum noch unverändert verbunden ist. Dieser Umstand kommt bei solchen Tumoren meist deshalb nicht in Betracht, weil es sich um Ovarialcysten handelt, die

eine Indikation zur Operation noch nicht bieten. In diesen Fällen wird auch durch das weitere Wachstum der Cyste häufig der Stiel in der oben geschilderten Weise noch gebildet und der Operateur findet dann zur Zeit der Operation bei dem inzwischen herangewachsenen Tumor eine gestielte Ovarialcyste vor.

Nach Olshausen kommt ein Fehlen des Stieles in zweiter Linie dann vor, wenn der Stiel durch Torsion abgedreht worden ist. Da in dem Stiel die Gefässe verlaufen, die für die Ernährung des Tumors sorgen, so kommt, wenn dieser Weg der Ernährungszufuhr bei vollständiger Ablösung des Stieles versagt, die Blutzufuhr durch Adhaesionen mit anderen Organen zustande. So soll besonders häufig das Omentum majus diese Rolle übernehmen. Im Gegensatz hierzu hat man aber auch schon den vollständig verödeten Ovarialtumor als Fremdkörper ohne jede Verbindung im Abdomen vorgefunden.

In dritter Linie fehlt endlich der Stiel dann, wenn sich die Ovarialcyste nicht nach der freien Bauchhöhle, sondern intraligamentär, das heisst zwischen die beiden Blätter des Ligamentum latum hinein entwickelt hat. Haben wir oben schon erwähnt, dass das Fehlen des Stieles ganz verschiedenartig beurteilt werden muss, so müssen wir hier bei der sogenannten intraligamentären oder subserösen Entwicklung noch ganz besonders betonen, dass sich dadurch die eminentesten Schwierigkeiten für die Operation ergeben. Dass gerade unter den Contraindikationen der Operation, deren Zahl durch den Aufschwung der ganzen Bauchhöhlenchirurgie und auch ganz besonders der Ovariotomie immer kleiner geworden ist, sich diese intraligamentäre Entwicklung der Ovarialcysten als solche bis in die neueste Zeit hinein erhalten konnte, ist ein Beweis mehr für die Schwierigkeit der Operation.

Um dies näher darlegen zu können, ist es notwendig, sich die anatomischen Verhältnisse einer subserös entwickelten Cyste klar zu machen.

Diese anatomischen Verhältnisse der intraligamentären Entwicklungsweise hat Kaltenbach zuerst und in ganz hervorragender Weise beschrieben. Von einander zu trennen ist die in das Ligamentum latum hineingewachsene Ovarialcyste von der Parovarialcyste, die stets einkammerig, ebenfalls zwischen den Platten des Ligamentum latum entwickelt ist. Diese Parovarialcysten haben in klinischer Beziehung mit den Ovarialcysten sehr viel Aehnlichkeit und müssen um deswillen hier Erwähnung finden, weil auch ihre Entfernung grosse Schwierigkeiten machen kann.

Behandeln wir zuerst die intraligamentären Ovarialcysten, so finden wir, dass das Wachstum der Ovarialcyste in die breiten Mutterbänder hinein in der verschiedensten Art und Weise vor sich gehen kann, je nachdem sich der Tumor mehr oder weniger tief in die Platten des Ligaments hineinentwickelt und so einerseits in das Bindegewebe des kleinen Beckens eindringt, oder mehr an die Seite des Uterus herantritt.

Nach den Untersuchungen von W. A. Freund und Fritsch sollen für die Wachstumsrichtung der Ovarialtumoren bestimmte Gesetze Geltung haben. So soll die intraligamentäre Entwicklung nach W. A. Freund stets dann stattfinden, wenn das Ovarium schon vor Beginn der Neubildung zu seinem grössten Teile intraligamentär gelagert war, also das Wachstum des Tumors in der Richtung nach dem Hilus ovarii zu stattfindet und nicht nach der dem Hilus entgegengesetzten Seite, der Bauchhöhle zu. Trotzdem sind nach Olshausen die Ursachen der subserösen Entwicklung noch keineswegs klar und er spricht sich gegen die Freund'sche Hypothese aus namentlich deshalb, weil es sich dabei meist um eine bestimmte Form der Neubildung, das papilläre Kystom, handelt,

während das proliferierende Kystom ungleich seltener diese Anomalie zeigt.

Bei den intraligamentären Ovarialcysten kann es vorkommen, dass sich die Ligamenta lata nur teilweise entfalten, sodass einerseits nach abwärts über dem Boden des Beckens, andererseits nach den beiden Seiten zu, sowohl nach dem Uterus, als auch nach dem Becken hin noch ein Teil des Ligamentes erhalten ist. Es kann aber auch die Entfaltung der Ligamente nach einer oder mehreren Seiten weiter fortschreiten, sodass dann die Neubildung an den Uterus heranwächst und so mit demselben eine breite Verbindung eingeht. Ganz ebenso kann der Tumor sich bis an die Beckenwand erstrecken, es kann sogar das Ligamentum infundibulopelvicum entfaltet werden und so eine Verbindung mit den Muskeln der Fossa iliaca zu Stande kommen.

Die Entfaltung der beiden Platten der Ligamenta lata kann zuweilen eine ungleichmässige sein, sodass Fälle vorkommen, bei denen bald das vordere, bald das hintere Ligament vorwiegend entfaltet ist. Am häufigsten geschieht diese ungleichmässige Entfaltung in der Richtung nach hinten, seltener nach vorne. Wird das Ligament vorzugsweise nach hinten entfaltet, so breitet sich der Tumor unter dem Beckenboden nach hinten aus, er erhebt den Grund des Douglas'schen Raumes und kann sich auf diese Weise mit dem Rectum unmittelbar berühren, oder der Tumor kann in den retroperitonealen Raum wachsen, zwischen die Platten des Mesocolon eindringen, sodass sich dann die Darmwand und der Tumor berühren, ohne von Peritoneum getrennt zu sein.

Umgekehrt und wie schon hervorgehoben viel seltener kommt im Gegensatz zu diesen eben geschilderten retroperitonealen, subserös entwickelten Kystomen die Entfaltung vorwiegend des vorderen Ligamentes vor, sodass der extraperitoneale Teil des Tumors unter die Bauchdecken zu liegen

kommt, das Peritoneum nach oben gelagert wird; dabei kann natürlich eine Berührung des Tumors mit der Harnblasenwand zustande kommen.

Olshausen berichtet noch von einem seltenen Fall, wo die Neubildung das die hintere Uteruswand bedeckende Peritoneum durch Zwischendrängen ganz vom Uterus abgehoben hatte und beim Weiterwachsen in derselben Richtung die vom rechten Ovarium und rechten Ligament ausgehende Cyste zwischen die Blätter des linken Ligamentes hineingewachsen war. Bei der Operation fand Olshausen das gesunde linke Ovarium auf dem fast faustdick aufgeblähten linken Ligamentum latum aufliegen.

Derselbe Autor beschreibt ferner eine Form subserös entwickelter Cysten, die von ihm wiederholt beobachtet, von den anderen Autoren aber nicht erwähnt ist. Er schreibt darüber: »Die subseröse Entwicklung kann den ganzen Tumor oder nur einen mehr oder weniger grossen Abschnitt seines Basalteiles betreffen. Nicht so ganz selten wird ein Teil des Tumors, der früher unter dem Peritoneum sich befand, nachträglich frei, indem das verdünnte Peritoneum dehisciert und der Tumor in mehr oder minder grosser Ausdehnung nun entblösst wird.«

Betrachten wir nun die Parovarialcysten, so finden wir, dass dieselben stets einkammerig und ebenfalls subserös entwickelt, also vom Peritoneum überzogen sind, aus dem Grunde, weil das Parovarium beim ausgetragenen Kinde schon im lateralen Teile des Ligamentum latum liegt. Diese Cysten des Nebeneierstocks stammen nach Olshausen aus dem dem Sexualteil des Wolff'schen Körpers herstammenden rudimentären Organ. Gerade diese Art von Parovarialcysten ist es, die entfernt von der Gebärmutter im lateralen Teile des breiten Mutterbandes liegen. Olshausen beschreibt noch eine zweite Art solcher Cysten des Nebeneierstocks,

die nicht im lateralen, sondern im medialen Teile des Ligaments liegen, die nicht ohne Berechtigung auf den Urnierenteil des Wolff'schen Körpers zurückgeführt werden. Ob diese letzte Art von Cysten sich derart vergrössern kann, dass sie klinisch als Parovarialcysten erkannt werden, soll nicht feststehen, aber nicht unwahrscheinlich sein.

Diese vom Nebeneierstock ausgehenden Geschwülste sind in nicht ganz seltenen Fällen, obwohl subserös entwickelt, dennoch gestielt, anders allerdings als die gestielten Ovarialcysten. Durch den Zug, den die sich vergrössernde Geschwulst ausübt, kann sie die Ligamente, in die sie eingeschlossen ist, so vorbauchen, dass es zu einer Stielbildung kommt, oder dass man bei der Operation durch Anziehen sich einen Stiel bilden kann. Während solche Fälle in Bezug auf die Operation kaum Schwierigkeiten machen dürften, verhält es sich damit ganz anders, wenn die Parovarialcyste in den breiten Mutterbändern bleibt, das heisst, sich nicht über die Oberfläche derselben erhebt. Die Gefässe verlaufen nicht im Zusammenhang zum Tumor und können daher auch nicht gemeinschaftlich durch die Ligatur versorgt werden. Auch hier sind die verschiedenen Richtungen im Wachstum des Tumors von Wichtigkeit: verbreitet er sich im Ligament tief nach abwärts, so kann er mit dem Urether, wächst er in dem Retroperitonealraum, mit der Aorta und Vena cava in Berührung kommen. Beim Wachstum hauptsächlich nach der Seite oder der Gegend der Fossa iliaca zu, kann er bis an die Vasa iliaca herantreten.

Noch eine andere Form von Ovarialcysten, deren Operation schwierig ist, muss hier Erwähnung finden, wir meinen das papilläre Kystom. Dieselben sind schon dadurch ausgezeichnet, dass ihnen ein maligner Charakter, wenn auch nicht in pathologisch-anatomischer, so doch in klinischer Beziehung zukommt. Es sind dies Cysten von meistens nur mittlerer

Grösse, in deren Inneres hinein kleine, meist von Flimmerepithel besetzte Papillen wuchern. Diese Papillen durchbrechen die Cystenwand, wuchern auf die Oberfläche und verbreiten sich auf Nachbarorgane; besonders das Peritoneum ist es, welches am häufigsten von der Papillenwucherung ergriffen wird. Durch diese Metastasenbildung sind die papillären Kystome mit der Nachbarschaft mehr oder weniger verwachsen. Ausserordentlich häufig sind sie doppelseitig und ebenfalls zum grössten Teile extraperitoneal, das heisst intraligamentär entwickelt. Ausser den namhaften Verwachsungen, auf die wir unten noch näher eingehen werden und die das Operieren enorm erschweren, kommt in demselben Sinne die intraligamentäre Entwicklung des Kystoma papillare in Betracht, während bei nur teilweisem Wachstum der Cyste in das Ligament der Tumor sich wie ein Kystoma glandulare verhalten und selbst eine Stielbildung zeigen kann.

Haben wir nun im Vorstehenden diejenigen verschiedenen Arten von Ovarialcysten, welche schwierige Operationen abgeben, betrachtet, so müssen wir noch einiger anderer Momente, namentlich der Verwachsungen, gedenken, die unter gegebenen Umständen ebenso schwer für die Operation in's Gewicht fallen.

Während im Allgemeinen der vergrösserte Eierstock ebenso wie das normale Ovarium keine Neigung hat, Verwachsungen einzugehen, so kommen doch meistens bei den grösseren und den schon seit längerer Zeit bestehenden Kystomen Adhaesionen mit den Nachbarorganen keineswegs selten vor. Im Anfange ihres Wachstums haben die Cysten vollkommen glatte und freie Oberfläche. Nach Kaltenbach soll es bei längerem Bestehen des Tumors auf rein mechanischem Wege zur Endothelabschilferung und dadurch zu partieller Peritonitis kommen, nach deren Ablaufen Adhaesionen

zurückbleiben. Andere Ursachen sind Stieldrehungen, Punktion, Vereiterung der Cyste.

Die grösste Mehrzahl aller Adhaesionen findet mit der vorderen oder seitlichen Bauchwand, dem Netze und dem Darm statt, seltener sind schon solche mit den anderen Nachbarorganen, wie dem Uterus, der Blase, der Leber, dem Zwerchfell, dem Magen und der Milz. Diese Adhaesionen mit der vorderen Bauchwand oder dem Netze sind, namentlich wenn es sich um frische Verwachsungen handelt, nicht als ein die Prognose der Ovariotomie trübendes Moment aufzufassen. Schwerer in's Gewicht fallen schon die Adhaesionen mit dem Darm, dem Uterus oder Ligamentum latum. Namentlich diejenigen mit dem Darm oder Mesenterium sind immer eine höchst unangenehme Complication, die einer aufmerksamen Behandlung bedürfen. In Betracht kommt dabei der Gefässreichtum dieser Adhaesionen, andererseits ist es der Darm an und für sich, der nur sehr vorsichtig angefasst und bei der Lostrennung der Adhaesionen niemals stark gedrückt oder einem zu kräftigen Zuge ausgesetzt werden darf. In nicht zu seltenen Fällen kommt es vor, dass der Tumor mit dem processus vermiformis verlötet ist, dessen Lösung namentlich dann schwierig wird, wenn der Wurmfortsatz in seiner ganzen Länge und Breite mit der Ovarialcyste verwachsen ist. Von den seltenen Adhaerenzen mit anderen Nachbarorganen, wie sie oben schon Erwähnung gefunden haben, sind es noch diejenigen mit der Harnblase, deren Vorkommen relativ am häufigsten ist. Milzadhaesionen erregen bei ihrer Lösung beträchtliche Blutungen, ebenso, wenn auch in geringerem Grade Verwachsungen mit der Leber; letztere Adhaesionen sind auch oft noch dadurch compliziert, dass sie sich in die Nähe der Gallenblase erstrecken. Die Verwachsungen mit der Harnblase sind oft insofern eine unangenehme Complication, als die Harnblase

bei breiter Vereinigung mit der Geschwulst in die Höhe gezogen wird und dann nur schwer als solche bei der Operation erkannt werden kann.

Haben wir oben schon bei den papillären Kystomen als eine Complication die intraligamentäre Entwicklung erwähnt, so müssen wir hier nochmals auf diese Form zurückkommen und auf ihre Neigung, mit anderen Organen zu verwachsen, besonders hinweisen. Wie Olshausen hervorhebt, »ist es von ganz besonderer Wichtigkeit, dass der den Organen sich innig anlegende Tumor, der durch kein Peritonealblatt mehr von ihnen getrennt ist, in die Substanz derselben hineinwachsen kann, derart, dass selbst dem anatomischen Messer eine Trennung nicht mehr möglich ist. Hauptsächlich, aber nicht ausschliesslich sind es die papillären Kystome, welche derartige, selbst zerstörende Wirkungen ausüben können, und die davon betroffenen Organe sind vorzugsweise der Uterus, die Harnblase und das Rectum. Alle diese Verhältnisse, schliesst Olshausen, bei der Operation zu übersehen, kann die grössten Schwierigkeiten haben, in einzelnen Fällen ist es sogar unmöglich. Kann bisweilen doch selbst die Autopsie keine vollkommene Klarheit über die topographischen Verhältnisse bringen.«

Die unangenehmsten Verwachsungen, die überhaupt vorkommen können, sind diejenigen mit dem Boden des kleinen Beckens. Während die oben geschilderten Adhaesionen, mit Ausnahme der papillären Cysten, wenn auch mit Aufwendung von grosser Mühe und Geschicklichkeit, so doch überwunden werden können, ist hier bei den Verwachsungen mit dem Beckenboden die Entfernung der Geschwulst nicht nur eine höchst gefährliche Operation, sondern nicht selten, wie auch in unserem Falle, ganz unmöglich. Zu nennen sind hier wieder die subserös entwickelten Formen von Ovarialcysten und zwar natürlich diejenigen, deren Entwicklung

hauptsächlich nach der Tiefe zu stattgefunden hat, mit Erhebung des hinteren Blattes des Ligamentum latum, wodurch die Cyste sich tief in den retroperitonealen Raum hineinentwickeln kann. Wir haben schon erwähnt, wie sich diese Art der intraligamentären Tumoren in den Boden des kleinen Beckens, den Douglas hineinerstreckt und hier ohne dazwischenliegendes Peritoneum mit den benachbarten Organen in Berührung kommen kann.

Die Hauptschwierigkeiten bei der Verwachsung mit dem Beckenboden bestehen darin, dass durch das tiefe Wachstum nach unten auch das Operationsfeld in die Tiefe verlegt wird und dadurch dem Operateur der Ueberblick über die Verhältnisse nicht möglich ist, mit anderen Worten er im Dunkeln operieren muss. Erhöht wird diese Gefahr natürlich noch je breiter und je fester diese Verwachsungen sind, ferner entstehen bei der Blutstillung unüberwindliche Schwierigkeiten und zuletzt darf man nicht vergessen, dass eine Verletzung der grossen Gefässe oder der Uretheren nur zu leicht bei einem Operieren unter solch erschwerten Umständen vorkommen kann.

Wenden wir uns nun der Therapie dieser schwierigen Fälle zu, so finden wir, dass unter den Autoren durchaus noch keine Einstimmigkeit darüber herrscht, auf welche Art und Weise die Behandlung derselben geleitet werden soll.

Sehen wir zunächst von den schwierigen Fällen ab und befassen uns mit der Behandlung der Ovarialcysten im Allgemeinen nach dem heutigen Standpunkte der Wissenschaft, so ist zu sagen, dass die Indikation zu einer Ovariotomie gegeben ist, sobald man eine wirkliche Neubildung mit Sicherheit diagnostiziert, respective einen Hydrops der Graaf'schen Follikel ausgeschlossen hat, während man früher nur für einzelne Fälle eine Indication hat zugeben wollen. Begründet ist diese weit gestellte Indication dadurch, dass die Cyste,

wenn auch im einzelnen Falle einmal langsamer, so doch unaufhörlich weiter wächst und nicht durch ihre Grösse allein gefahrdrohend werden kann, sondern sich auch noch alle mögliche andere Complicationen einstellen können.

Die grösste Mehrzahl der Ovarialtumoren bringt Gefahr für das Leben der Patientin durch das rasche Wachstum, daraus resultierenden Druck auf die benachbarten Organe, durch eintretende Peritonitis und Auftreten von Ascites. Die pathologischen Vorgänge, die in der Cyste selbst entstehen und ebenso gefährlich werden können, sind Vereiterungen, Verjauchungen der Cysten, ferner ist die Axendrehung des Stiels eine Lebensgefahr, schliesslich ist die grösste Lebensgefahr diejenige der bösartigen Entartung der Tumoren, in der jede mit einer Ovarialcyste behaftete Frau schwebt.

Dass diese Radikaloperation, die Ovariotomie, der einzige Weg ist, der zur sicheren Befreiung von einer Ovarialcyste führt, beweisen die vielen vorgeschlagenen Methoden sowohl einer nicht chirurgischen, als auch einer chirurgischen Therapie, die allesamt zu keinem Ziele führen und nur in äusserst seltenen Fällen einmal eine Heilung bringen, wohl aber unter Umständen der Patientin lebensgefährlich werden können. Die auf diese Weise beschriebenen Erfolge sind wohl nur zum kleinen Teil wirklich als solche zu bezeichnen, meist wird es sich um unsichere Diagnosen gehandelt haben. Obwohl es ferner auch einmal vorkommen kann, dass eine Ovarialcyste spontan zur Heilung kommt, sei es, dass durch eine Stieltorsion die Blutzufuhr abgeschnitten wird, und die Cyste verödet, sei es, dass nach einem Platzen der Cyste, nachdem die Flüssigkeit resorbiert ist, eine Neuansammlung ausnahmsweise ausbleibt, sei es endlich, dass durch fettige Degeneration, durch Kalkablagerung oder sclerotische Verdichtungen eine Verödung der Cyste spontan eintritt, kein Arzt

wird durch Zuwarten auf eine so äusserst selten eintretende Erscheinung den günstigen Zeitpunkt der Operation verstreichen lassen.

Von den nicht chirurgischen Behandlungsweisen sei nur kurz erwähnt, dass man versucht hat, durch diuretische und diaphoretische Medikamente auf das Wachstum der Cysten einzuwirken. Brunnen- und Badekuren sind in Vorschlag gebracht und auch vielfach angewandt worden. Die methodische Compression der Tumoren, mit oder ohne gleichzeitiger innerer Behandlung oder Punktion, die Behandlung mittelst der Elektrolyse und Elektropunktur sind hier zu nennen. Bezüglich der Elektropunktur bemerkt Olshausen: »Dass eine Verkleinerung selbst multiloculärer Tumoren in einzelnen Fällen erzielt wurde, muss als wahrscheinlich zugegeben werden, möglich auch, dass diese Verkleinerungen dauernd wurden und einer Heilung gleichkamen, immerhin sind solche Heilungen grosse Seltenheiten und werden es immer bleiben.«

Zu den chirurgischen therapeutischen Maassnahmen gehört die Punktion; ausgeführt worden ist sie teils als palliatives, teils als radikales Mittel. Beide Male ist sie zu verwerfen, die palliative Punktion auf das geringste Maass zu beschränken und nur, wenn eine Indicatio vitalis vorliegt, vorzunehmen. Als Radikaloperation hat die Punktion der Ovariotomie weichen müssen; auch uniloculäre Tumoren recidivieren nach der Punktion genugsam, sodass schliesslich doch die Ovariotomie vorgenommen werden muss. Die direkten Gefahren einer Punktion bestehen in der Möglichkeit des Eindringens von Eiter- und Fäulniserregern. Verhütet man selbst durch die Asepsis diese unangenehme Complication, so besteht noch eine zweite überhaupt nicht zu vermeidende Gefahr, dass Flüssigkeit durch die Stichöffnung in die Bauchhöhle eindringt. Meistens symptomlos verlaufend, erfolgt in anderen Fällen heftige Peritonitis. Nicht nur von den Bauchdecken, auch

von der Scheide und dem Rectum aus sind Punktionen vorgenommen worden.

Die Incision und die Punktion mit Drainage sollte der raschen Wiederansammlung der Flüssigkeit ein Hindernis sein. Schliesslich sind noch die Injektionen reizender Flüssigkeiten, wie Jod, zu erwähnen. Auch hier kann diese Therapie, wenn überhaupt, nur bei uniloculären Cysten erfolgreich sein. Die Gefahren der Jodinjektion sind aber erhebliche: das Einsickern der Flüssigkeit durch die Stichöffnuug in das Abdomen kann zu einer acutesten Peritonitis, zu Jodismus, Collaps und schliesslich nicht selten zum Tod führen; auch eine Vereiterung der Cyste kann, wie bei jeder einfachen Punktion, eintreten.

Dass diese ungünstigen Erfolge so vieler therapeutischer Versuche auch der Ovariotomie zum Aufschwung verholfen und derselben immer weitere Indicationen zugeführt haben, ist selbstverständlich. Auch über die Ausführung der Ovariotomie herrscht heute Uebereinstimmung und namentlich die früher so viel umstrittene Frage, ob extra- oder intraperitoneale Stielbehandlung, ist Dank der Asepsis zu Gunsten der intraperitonealen Methode entschieden worden. Hat man doch früher befürchten müssen mit dem Versenken des Stieles in die Bauchhöhle einen Infectionsheerd zu schaffen und die Umgebung des Stieles in einen Reizzustand zu versetzen, Zustände, die bei heutigem Operationsverfahren nicht mehr zutreffen. Eine Vorsichtsmaassregel bei der intraperitonealen Stielversorgung ist notwendig, durch feste Unterbindung des Stieles sich gegen eine später auftretende Nachblutung zu schützen.

Aber so grosse Einstimmigkeit unter den Autoren über die Indicationsstellung der Ovariotomie bei nicht complizierten Fällen herrscht, ebenso gehen die Meinungen noch bei den complizierten auseinander. Dass grosse Gefahren bei

den complizierten Fällen da sind, darüber ist man sich auch noch einig, aber wie ihnen zu begegnen sei, darüber bestehen die entgegengesetztesten Meinungen. Während ein Teil diese schwierigen Fälle als Contraindication aufgefasst haben will, empfiehlt der andere Teil angelegentlichst eine Operation, auch wenn sie unvollendbar ist.

So schreibt Kaltenbach: »Contraindiciert ist die Operation da, wo sie mit zu grossen Gefahren verbunden ist, die mit den Chancen des Gelingens ausser allem Verhältnis stehen. So bei intraligamentären Tumoren, welche, wie namentlich die doppelseitigen papillären Kystome mit ihrer Umgebung in untrennbar fester Verbindung stehen. Die vollkommene Exstirpation kann hier technisch ganz unausführbar werden, oder sie bietet bei der grossen Ausdehnung der intraligamentären Wundfläche und der Unmöglichkeit einer exakten Blutstillung kaum irgend eine Aussicht auf Erfolg. Die ungünstige Insertion der Geschwulst lässt sich meist mit voller Sicherheit durch die vorherige Analuntersuchung feststellen. Bisweilen indess gewinnt man erst nach Eröffnung des Abdomen eine klare Anschauung über die anatomischen Verhältnisse und die Undurchführbarkeit der Operation.«

Demgegenüber erklärt Schröder: »So sehr ich mit Kaltenbach darin übereinstimme, dass die Schwierigkeiten und Gefahren einer totalen Exstirpation dieser Tumoren (subseröse Insertion) ungewöhnlich gross sind, so halte ich die Ovariotomie bei ihnen doch nicht für contraindiciert, sondern operiere sie stets, freilich in eigentümlich modifizierter Weise.«

Damit kommen wir nun auf die einzelnen Methoden dieser schwierigen Operationen, die uns im Hinblick auf unseren vorstehend mitgeteilten Fall ganz besonders interessieren werden. Sehen wir zu, welche Methoden dies sind und beginnen wir gleich mit der Schilderung der von Schröder angegebenen Operationstechnik. Schröder stimmt mit

Kaltenbach darin überein, dass die Gefahren der Operation wesentlich in dem Ausschälen des Tumors aus dem Beckenbindegewebe bestehen, wobei dieses in ausgedehnter Weise eröffnet wird, Nebenverletzungen sehr leicht möglich sind und profuse Blutungen sich nur schwer vermeiden und stillen lassen.

Schröder teilt sein Operationsverfahren verschieden ein, je nachdem es sich um eine vollständige subseröse Entwicklung handelt, oder wenn das Kystom in noch eigentümlicherer Weise nur zum Teil und in einer bestimmten Richtung in das Beckenbindegewebe hineinwächst. Dies Wachsen nach hinten kann so einseitig erfolgen, dass der Tumor sich ganz vom Ligamentum latum entfernt und mit stumpfem Ende in dem hinter demselben liegenden Bindegewebe entspringt.

Im ersten Fall verfährt Schröder so, wie auch vor ihm schon andere Operateure, die während der Operation die Unvollendbarkeit derselben einsahen, verfahren sind, er näht den Rest des Tumors in die Bauchwunde. Schröder betrachtet dies aber nicht als Notbehelf, sondern verfährt bei vorher diagnostizierter subseröser Insertion so. Während die Operation einfach und ungefährlich ist, verläuft dabei die Rekonvalescenz allerdings niemals glatt und ausserordentlich protrahiert.

Dieses operative Verfahren, wie es Schröder angiebt, lautet folgendermassen:

»Nachdem man sich davon überzeugt hat, dass der Tumor voll aus dem kleinen Becken herauskommt und das Peritoneum sich von allen Seiten auf ihn umschlägt, entleert man sämtliche im Beckenabschnitt des Tumors befindliche Cysten und zieht den entleerten Cystensack nach aussen aus der Wunde hervor.

An einer Stelle, wo die Wand dünn und wenig gefässreich ist, schneidet man die Cyste ein, oder excidiert ein Stück aus ihr und fängt dann hier an, das Stück des Tumors, welches fest im kleinen Becken sitzt und welches darin bleibt, in die

Bauchwunde einzunähen. An wenig gefässreichen Stellen kann man den Teil der Cyste, der wegkommt, zuerst abschneiden und dann den zurückbleibenden Rest so annähen, dass durch ihn die Schnittfläche der Bauchwunde gedeckt wird; an gefässreichen Partieen handelt man aber am besten so, dass man erst die Naht legt, dann den Tumor im Bereich der Naht durchschneidet und sofort knotet. Blutet eine Stelle noch, so stillt man die Blutung durch eine nachgelegte Naht. Da der Umfang des einzunähenden Cystensacks grösser ist, als der Umfang der Bauchwunde, in die er eingenäht werden soll, so kann man die Nähte nicht ganz glatt anlegen. Ich habe zuerst versucht, den Unterschied dadurch auszugleichen, dass ich aus dem Tumor kleine Falten bildete, habe es aber schliesslich praktischer gefunden, den Tumor vom unteren Wundwinkel angefangen, nach beiden Seiten hin glatt einzunähen und im oberen Wundwinkel aus dem übrigbleibenden Cystensack eine grosse Falte zu bilden, deren beide Flächen zusammengenäht werden. Ist die etwas mühsame, aber nicht schwierige Arbeit des Einnähens beendet, so ist auch der bei weitem grösste Teil des Tumors exstirpiert und der Rest überall in die Wunde so eingenäht, dass die Bauchhöhle verschlossen ist. Durch den tiefsten Teil des Cystensacks wird dann in der gewöhnlichen Weise ein Drainrohr in die Scheide durchgeführt. Dies ist immer sehr leicht, da in allen diesen Fällen das hintere Scheidengewölbe (aber nicht der Douglas'sche Raum) durch den Tumor stark nach unten vorgebuchtet wird. Den Hohlraum, der bei diesem Verfahren bleibt, muss man sich nicht zu gross denken, da sich die inneren Wandungen der Cyste durch den Intraabdominaldruck gedrängt eng aneinander legen. Schon am selben Tage wird der Drain innig von den Wandungen umschlossen.

Allmählich werden dann die Cystenwandungen unter Eiterung losgestossen und so das ganze Residuum des Tumors exfoliiert, worauf die Wandungen der Höhle allmählich miteinander verwachsen. Eine Stagnation und Zersetzung des Eiters findet nicht statt, da man durch den Drain beliebig spülen kann.

Die Eiterung geht unter mässigen Fieberbewegungen vor sich und kostet etwas Kräfte. Auch dauert es lange Zeit, bis die Vernarbung eine vollständige geworden ist.«

Im zweiten Falle, in dem die Tumoren nur partiell im Beckenbindegewebe sitzen, verfährt Schröder so: Es wird aus dem im Beckenbindegewebe inserierten Teil der Cyste der fehlende Stiel formiert und dieser in der gewöhnlichen Weise mit Ligaturen intraperitoneal behandelt.

Schröder glaubt hiermit, abgesehen von dem leichten und ungefährlichen Operationsverfahren, alle die mit der Enucleation verbundenen Schwierigkeiten und Gefahren vermieden zu haben; allerdings bleibt der Einwurf bestehen, dass von dem zurückgebliebenen Stück der Cyste das Recidiv droht. Schröder giebt sich der Hoffnung hin, dass dem nicht so sein wird, indem er hervorhebt, dass die Ernährung des kleinen Restes durch die Entfernung des grossen Tumors so alteriert wird, dass sein selbstständiges Leben erlöschen wird. »Lässt man doch auch ein mit dem Peritoneum sehr fest adhaerentes Stück der Cystenwand unbedenklich zurück!«

»Ich habe deswegen die feste Ueberzeugung,« schliesst Schröder seine Abhandlung, »dass ein Recidiv nicht zu fürchten sein wird. Sollte sich diese Ueberzeugung durch die Erfahrung vollständig bestätigen, oder sollte ein Recidiv wenigstens nur ganz ausnahmsweise eintreten, so glaube ich, dass diese Operationsmethode entschiedene Empfehlung verdient. Man macht auf diese Weise aus einer eminent schwierigen und im allerhöchsten Grade gefährlichen Operation

eine recht einfache und leichte, die sich von einer gewöhnlichen Ovariotomie nicht wesentlich unterscheidet.«

Leider hat sich nun diese Hoffnung Schröders bei seinen Fällen nicht bestätigt. Schon im Jahre 1883 — vier Jahre nach seinen diesbezüglichen Veröffentlichungen — erklärt er in einer Diskussion der Berliner gynaekologischen Gesellschaft »es geradezu für bedenklich, Kystome einzunähen, weil er sich von der von Olshausen ausgesprochenen Ansicht über die Recidivfähigkeit dieser Kystome überzeugt hat; er hat selbst in fast allen Fällen von Einnähung später Recidive beobachtet und schliesslich doch noch die Radikaloperation machen müssen.«

Demgegenüber hat nun wieder Rheinstaedter sieben Ovariotomieen veröffentlicht, die er nach der von Schröder selbst früher empfohlenen Methode der Einnähung operiert hat, und die sämtlich ohne Recidiv geheilt sind. Rheinstaedter glaubt, dass kaum ein Recidiv zu fürchten ist, wenn man nach seiner angegebenen Methode verfährt. Er entfernt alle ovariellen Bestandteile des Tumors, sodass nur die Cystenwände stehen bleiben, die dann durch Eiterung mit einander zur Verwachsung gebracht werden. Die Technik des Rheinstaedter'schen Verfahrens ist kurz folgende: »Der Schnitt wird recht gross gemacht, das Peritoneum sofort angeheftet. Der Tumor wird verkleinert. Der so verkleinerte Tumor wird durch Hakenzangen hervorgezogen, die Adhaesionen in der Bauchhöhle werden getrennt. Findet alsdann die untersuchende Hand, dass kein Stiel vorhanden ist, und dass der Tumor mit breiter Basis im Ligamentum latum sitzt, oder sind derartige Verwachsungen mit den Beckenwänden, der Blase, Uterus oder Mastdarm vorhanden, dass die Totalexstirpation allzu lebensgefährlich erscheint, so gehe ich zur Einnähung der Tumorbasis in den unteren Teil der Bauchwunde über, nachdem ich den oberen Teil der-

selben, soweit es mir im Verhältnisse zum Umfang der einzunähenden Tumorbasis rätlich erschien, durch Silberdrähte geschlossen habe.

Ist der Tumor ringsum eingenäht, so ist hiermit die Bauchhöhle vollkommen geschlossen und peritoneale, zur Verwachsung geneigte Flächen sind fest aneinander gepasst.

Die Abtragung des Tumors erfolgt am Niveau der Bauchdecken; einfach ist sie, wenn es sich um einkammerige Cysten handelt. Ist der Tumor aber multiloculär und mit grösseren Gefässen versehen, so kann man zur Blutersparnis vor der Abtragung durch seine Basis eine doppelte Schnur hindurchziehen und ihn nach beiden Seiten abbinden. Die Ausräumung des Sackes geschieht durch manuelle Enucleierung der derben Tumorreste. Sind alle ovariellen Elemente entfernt, wird der Wundrand des Sackes noch mit dem Hautwundrande vereinigt; dann folgt die Einlegung des Drains in den Sack; es wird kein Drain durch den Fundus des Sackes und den Douglas'schen Raum in die Scheide gelegt, seitdem permanente Seitenbauchlage für den Secretabfluss sich als genügend gezeigt hat. Es wird noch der Sack mit Jodoformgaze tamponiert und dann der übliche Verband angelegt.«

Der Unterschied des Schröder'schen Verfahrens von dem zuletzt mitgeteilten besteht darin, dass bei dem letzteren die Drainage nach der Scheide wegfällt und nur eine Drainage durch die Bauchdecken mit Jodoformgazetamponade angewandt wird; ferner entfernt Rheinstaedter soweit als möglich alle ovariellen Elemente und lässt nur die Cystenwände zurück.

Auch P. Müller hat dieses Verfahren öfters angewandt, gute Resultate erzielt und anempfohlen; auch er näht, wenn sich die Unvollendbarkeit der Operation herausstellt, die Cystenwand in die Bauchdecken ein, drainiert nicht nach

der Scheide, sondern, wie Rheinstaedter, nach aussen zu und lässt den Sack durch Eiterung schrumpfen, der sich dann mit Granulationen füllt. Aus dem Ueberrest der Geschwulst entsteht eine solide, mit der Bauchwand in Verbindung tretende Masse. Er behandelte in 2 Jahren 6 solcher Fälle, von denen fünf geheilt worden sind. Der sechste Fall, der tötlich endete, war mit einem weit vorgeschrittenen Nierenleiden compliziert.

Eine weitere Operationsmethode für Ovarialcysten, deren Operation unvollendbar ist, hat Olshausen angegeben. Olshausen ist im Allgemeinen ein Gegner dieser partiellen Operationen, das heisst des Einnähens der Cyste in die Bauchwand. Wenn auch Olshausen zugiebt, dass die Resultate bei dieser Art von Behandlung durchaus keine schlechte zu nennen sind, so betrachtet er die langwierige Eiterung, die gewöhnlich Monate, bisweilen ein Jahr und länger angedauert hat, doch immerhin als eine sehr unangenehme Zugabe dieser Art der Behandlung. Durch die langwierige Eiterung und allmählich eintretende Schrumpfung würden in der Bauchhöhle Veränderungen geschaffen, die für die Operation eines eventuell später eintretenden Recidivs von Bedeutung sein müssen.

Deswegen empfiehlt er: »Wo ein mehr oder minder grosser Teil des Tumors zurückbleiben muss, die einfache Versenkung desselben in die Bauchhöhle und den vollkommenen Schluss der letzteren. Mag auch der in vielen seiner Hohlräume geöffnete Tumor nunmehr frei mit der Bauchhöhle communizieren und das Ganze einen unreinlichen Eindruck machen, so ist doch eine Gefahr von Sepsis oder Peritonitis bei antiseptischer Ausführung der Operation nicht zu besorgen und man hat den grossen Vorteil, von der Geschwulst ungleich mehr entfernen zu können, als wenn man den Sack in die Bauchdecken einnäht. Man lässt einen möglichst ge-

ringen Rest zurück, reinigt diesen so gut es geht und schliesst den Leib.«

Auch Kocher bemängelt bei den Fällen von Schröder und Müller den »ausserordentlich protrahierten« Verlauf der Heilung. Er giebt gegenüber der Spaltung und Anheftung der Enucleation den Vorzug, obwohl er zugiebt, dass diese Operation wesentlich schwerer sei. Er nimmt die Auslösung der Cyste aus dem Peritoneum, respective aus den Blättern des Ligamentum latum nicht an der Basis des Tumors vor, sondern er spaltet das Peritoneum über dem Tumor in einer einfachen Linie da, wo der Zugang am leichtesten, daher die Blutstillung am sichersten ist. Während schon ein amerikanischer Arzt Miner für solche Fälle eine Methode der Exstirpation vorgeschlagen hatte, die er »Enucleation des Tumors« nannte, darin bestehend, dass er an der Basis des Tumors das Peritoneum ringsum einschnitt und von hier aus die Geschwulst aus dem Raume unterhalb des Peritoneum ausschälte, hat Kocher sein Verfahren dem Miner'schen gegenüber in der oben beschriebenen modifizierten Weise mit dem Namen der »subperitonealen Enucleation« belegt.

Es erübrigt uns noch einige Worte über die Therapie der Parovarialcysten zu sagen. Im Gegensatz zu den Ovarialcysten kommen bei ihnen auch heute noch andere chirurgische Behandlungsmethoden in Betracht, als die Exstirpation, wir meinen die Punktion. Es ist mit Sicherheit beobachtet, dass einzelne Fälle von Parovarialcysten durch eine einfache Punktion geheilt worden sind; öfters jedoch kommt es auch hier mehr oder weniger schnell wieder zu einer Neuansammlung von Flüssigkeit. Wenn somit auch der Versuch, durch eine Punktion eine Parovarialcyste radikal zu heilen, gerechtfertigt sein mag, so ist doch der sicherere Weg auch hier die Exstirpation. Handelt es sich um eine sogenannte gestielte

Parovarialcyste, so macht die Exstirpation keine grösseren Schwierigkeiten, wie eine gewöhnliche Ovariotomie. Auch die Exstirpation ungestielter Parovarialcysten kann leicht und ohne Gefahr vor sich gehen, anders liegen aber die Verhältnisse, wenn sich der Tumor tief nach dem Retroperitonealraum hin oder in das Mesenterium hinein entwickelt hat. Wegen der leicht möglichen Nebenverletzungen hat man auch hier verschiedene Verfahren vorgeschlagen und ausgeführt. Olshausen giebt folgendem Verfahren den Vorzug vor der Einnähung mit Drainage nach aussen: »Wenn die Totalexstirpation, welcher man selbstverständlich im Prinzip die erste Stelle einräumen wird, in der That auf sehr grosse Schwierigkeiten stösst, so excidiere man den Cystensack, soweit er gelöst ist, lasse den Rest zurück, ohne die hergestellte Verbindung mit der Bauchhöhle wieder zu beseitigen. Die noch eine Zeit lang fortdauernde Secretion aus dem Cystenrest wird von der Bauchhöhle schnell resorbiert werden und der Cystenrest schrumpfen.«

Kehren wir nach dem Gesagten zu unserem Fall zurück, so besteht doch wohl kein Zweifel darüber, dass die Patientin einer Operation hat unterworfen werden müssen. Das schnelle Wachstum des Ovarialkystoms und die Grösse, welche der Tumor bei der Operation schon hatte, würde der Frau in kurzer Zeit gefahrdrohend geworden sein. Obwohl nun die Cyste wegen der straffen Adhaesionen im Douglas nicht radikal entfernt werden konnte, ist die Heilung trotzdem eine so vorzügliche geworden, dass bei der Nachuntersuchung, ein halbes Jahr nach der Operation, keine Fistel besteht, nirgends mehr ein Cystenrest zu fühlen ist, die Frau ihrer Beschäftigung nachgehen, alles arbeiten kann und sich eines ausgezeichneten Wohlbefindens erfreut. Trotz der Einnähung der Cyste in die Bauchwand, hat die Eiterung nicht zu lange gedauert; 3½ Monate nach der Operation war die Fistel

geschlossen. Selbst die Tochtercyste, die einige Wochen nach der Operation entleert und ebenfalls tamponiert wurde, ist verödet, wohl zum grossen Teil infolge der Unterbindung des Stieles, was überhaupt für die Verödung des ganzen Cystenrestes von grossem Vorteil gewesen sein mag. Was allerdings die Möglichkeit eines Recidivs betrifft, so ist die Zeit seit stattgehabter Operation noch zu kurz, um ein Urteil abgeben zu können. Sollte aber selbst nach einigen Jahren noch ein Recidiv eintreten, so muss man in Berücksichtigung der Dringlichkeit, mit der Hülfe gebracht werden musste, zufrieden sein, der schwer kranken Patientin einige Jahre ungestörten Wohlbefindens verschafft zu haben, in denen sie für sich, wie für ihre Familie hat sorgen können.

Meinem hochverehrten Lehrer Herrn Professor Dr. von Saexinger spreche ich für die gütige Ueberlassung des Materials, sowie Herrn Privatdozenten Dr. Winternitz für die liebenswürdige Unterstützung bei Abfassung der Arbeit meinen herzlichsten Dank aus.

Litteraturangabe.

Pozzi, Lehrbuch der klinischen und operativen Gynaekologie; Band III.
Martin, Pathologie und Therapie der Frauenkrankheiten; II. Aufl. 1887.
Olshausen, die Krankheiten der Ovarien; 1886.
Hegar u. Kaltenbach, die operative Gynaekologie; III. Aufl. 1886.
Fehling, Lehrbuch der Frauenkrankheiten; 1894.
Dührssen, Gynaekologie; IV. Aufl. 1895.
Küstner, Grundzüge der Gynaekologie; 1893.
Hofmeier, Grundriss der gynaekologischen Operationen; II. Aufl. 1882.
Hofmeier-Schröder, Handbuch der Krankheiten der weiblichen Geschlechtsorgane; IX. Aufl. 1893.
Zweifel, Vorlesungen über klinische Gynaekologie; 1892.
Karl Schröder, über die operative Behandlung der extraperitoneal inserierten Ovarialkystome. Zeitschrift für Geburtshülfe und Gynaekologie; Band II 1878. Nro. XXIII.
A. Rheinstaedter, sieben Ovariotomieen mit Einnähen der Tumorbasis in die Bauchwunde. Heilung ohne Recidiv. Zeitschrift für Geburtshülfe und Gynaekologie; Band X 1894. Nro. XII.
P. Müller, über die Exstirpation extraperitoneal gelagerter Ovarial- und Parovarial-Geschwülste; Correspondenzblatt für Schweizer Aerzte; IX. Jahrgang 1879. Nro. 19 und 20.
Kocher, Bericht über 25 antiseptische Ovariotomieen. Die Indication zur Ovariotomie. Die subperitoneale Enucleation. Correspondenzblatt für Schweizer Aerzte; X. Jahrgg. 1880. Nro. 3 u. 4.